

Aorta Abdominalis'in Dallarının Çıkış Anomalileri I

A. Yaşar KUYUCU (x)
İsmet PAMİR (xx)

ÖZET

"Bu yazımızda aorta abdominalis'in normal çıkışlı dallarından ve anomalilerinden, özellikle arteria testicularis'in çıkış anomalisinden bahsedildi ve bu anomalilerin sebep ve neticelerine değinildi.

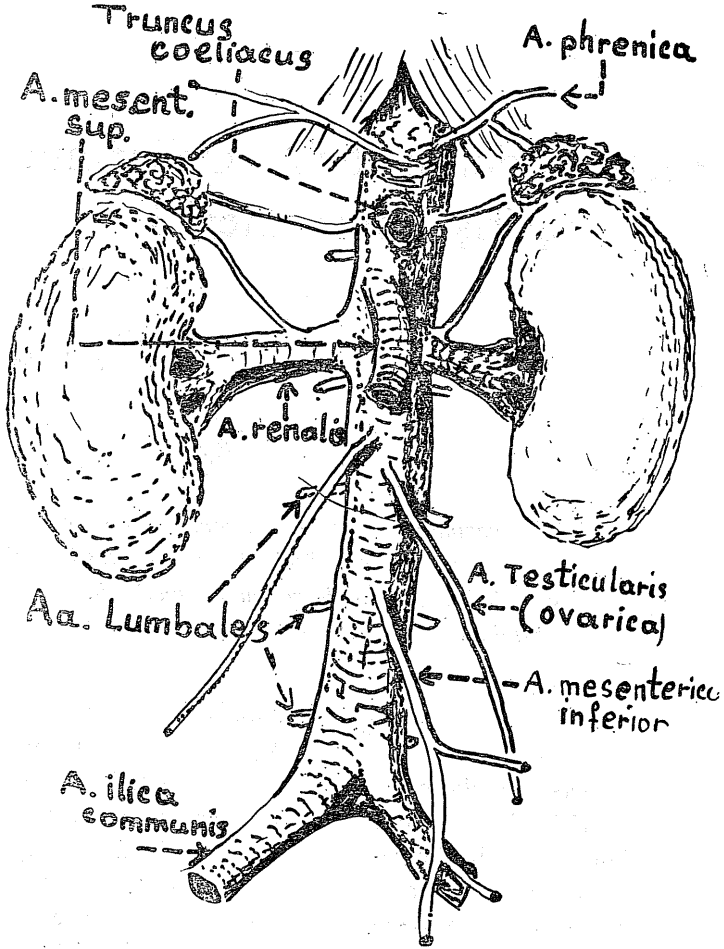
GİRİŞ :

Bütün klâsik ders kitaplarında bahsedildiği üzere (1,2,3,5,6,7) aorta abdominalis'in dalları belirli bölgelerinden çıkarlar. Bu dallar Şema 1 de görüldüğü gibi perietal ve visseral olmak üzere gruplanırlar ve ait olduğu bölgelerde dağılırlar. Parietal dallar (Aa. phrenicae, Aa. Lumbales) dağıldıkları bölgelerin az çok sabit olmaları ve segmenter bir durum göstermeleri nedenleri ile çıkış anomalilerine pek az rastlanmaktadır. Çıkış anomalisi ve ve varyasyonların çoğu, değişik embriyolojik gelişme safhaları gösteren organların, özellikle böbrekler, suprarenal ve genital bezlerin damarlarında göze çarpmaktadır. Normal ve klâsik çıkış yerlerinden ayrı çıkış

anomalisi gösteren ve aralarında değişik şekilde kombinasyonlar yapmış bu gibi arterlere, diseksiyon yaptığımız kadavralarda rastlandığı gibi bu konu ile ilgili literatür de imkân nisbetinde incelenmiştir. Bunlara göre, çıkış anomalileri en çok böbrek arterlerinde % 25-40 (5) ve daha az bir nisbette suprarenal ve genital bezlerin arterlerinde görülmektedir. Literatür tetkikinde, truncus coeliacus ve A. Mesenterica superiorıda çıkış anomali ve varyasyonları yüzde itibariyle az bir yekûn tutmaktadır. Bu iki arterin kendi dalları arasında veya her ikisini de ilgilendiren varyasyonlara sık rastlanmaktadır. A. Mesenterica inferior'un çıkış anomalisi ise gayetle nadir olup literatürde ancak bir vak'a tesbit edilmiştir.

(x) Atatürk Üniversitesi Tıp Fakültesi Anatomi Bölümü Doçenti.

(xx) Atatürk Üniversitesi Tıp Fakültesi Anatomi Bölümü Uzman Asistanı.

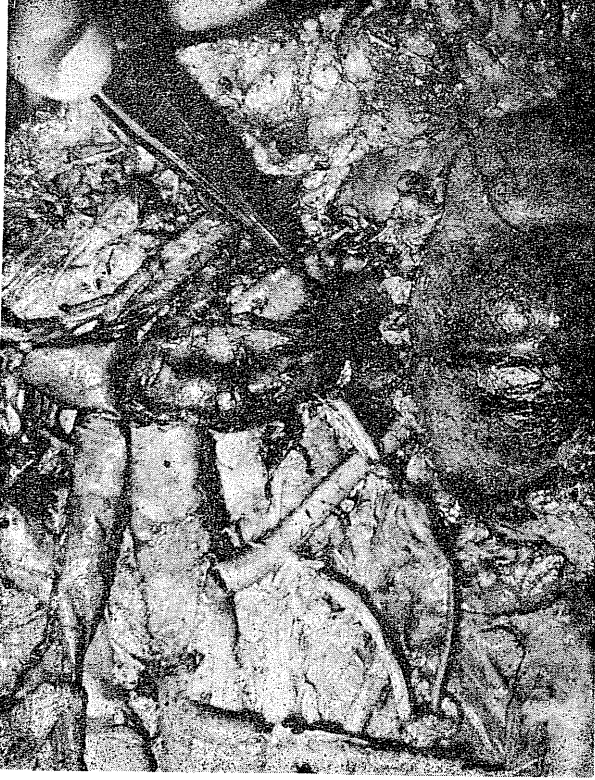

Şema 1

Vak'a takdimi :

Vak'amız böbreği normal yerinde bulunan orta yaşlı bir erkeğe aittir. Sağ A. renalis aortadan normal yerinden çıkıyor ve böbrek hilusunda normal şekilde dallarına ayrılıyordu. Sol tarafta ise aortadan çıkan iki A. renalis görülmekte idi. Bunlardan üstteki arter çıkış yeri itibariyle normal idi ve sol böbrek hilusunda dallarına ayrılıyordu. Alttaki arter ise A. mesenterica inferior'un 2 cm. üstünde ve üst arterden daha ince olmak üzere aor-

tanın sol kenarından çıkarak sol böbreğin alt kutbuna ulaşıyor ve orada organa giriyordu. A. renalis accessoriae olarak nitelediğimiz bu sonuncu arter de A. testicularis sinistra'yı veriyor idi. Genellikle A. testicularis'ler renal arterlerin hemen altında olmak üzere aorta abdominalisin ön yüzünden çıkarlar. Vak'amızda ise böbrek arterinden ayrılmaktadır. Sol A. testicularisin çıkış şekil haricinde, her iki testiküler arterin daha sonraki seyirlerinde bir anomali tesbit edilmedi.



Resim 1

3) Tartışma :

Vak'amızda sol arteria testicularis, A. renalis accessoriae sinistra'dan çıkıyor ve yanında vena testicularis olduğu halde aşağıya doğru normal seyrine devam ediyor. Normalde aorta abdominalist'ten sağlı sollu olmak üzere çıkması gereken testis (veya ovarium) akterlerinin çıkış varyasyonu göstermesi bu damarların embriyolojik gelişmesine bağlıdır. Sözü edilen arter, böbrek arterlerinden çıktığı gibi bazan A. suprarenalis'lerden bazan A. mesenterica superior'dan bazan da A. phrenica'lardan çıkmaktadır. Hatta nâdir olarak A. iliaca internadan veya A. lumbalis'lerden çıktığı görülmüştür (4,5) Çeşikli arterler-

den çıkararak değişik varyasyonlar gösteren A. testicularis'ler tek taraflı olarak % 17 nisbetinde görülmektedir (5) iki taraflı olanlarına ise daha az bir nisbette tesadüf edilmektedir.

Arteria testicularis'lerin yukarıda ismi geçen damarlardan çıkabilme ihtimalleri, bu oluşumların müşterek ve yakın bir embriyolojik gelişmelerine bağlanabilir. Gerçekten de böbreklerin embriyoloji yönünden gelişme gösterdikleri bölgede, glandula suprarenalis ve genital bezler de gelişirler. Bu gelişme böbrekler için üç kademede son bulur. Suprarenal bezler, yerinden uzaklaşma göstermeksizin gelişirler. Genital bezlere gelince (testis ve ovarium) bunlar bulunduğu ve geliş-

tiği segmentten ayrılır ve bir descensus yaparak en son yerlerine inerler. Adı geçen bu organlar descensus yapmalarına rağmen, ait olduğu segmentler ile ilgilerini kesemezler, beraber götürdükleri damar ve sınırlar aracılığı ile çıktığı segmentlere bağlı kalırlar. Şu halde birbirine komşu olarak gelişen ve daha sonraki safhalarda farklı yer ve hacim gösteren bu organların (böbrek, surrenal ve gonad'lar) damarlarının da sıkı temas halinde olacağı bir gerçektir. Bu damarlar gelişmenin ilk safhalarında yekdiğeri ile birleşme ve ayrılmalar gibi çeşitli kombinasyonlar yapmışlardır (4). Diseksiyonlarda tesbit ettiğimiz veya literatürde rastladığımız bu kabil çıkış anomalileri, embriyolojik gelişme sahasında teşekkül eden arter kombinasyonlarının, doğum sonrası hayattaki devamından başka bir şey değildir.

Yukarda zikredilen çıkış anomali ve varyasyonların testis ve ovariumun beslenmeleri yönünden zararlı bir etkisi olmayacaktır. Ancak gerek testikülerve gerekse ovarial arterler çıkış yaptığı diğer organ arterlerinin dar veya ince olması halinde veya organ ptozlarında ona ait arterin uzayıp daralma durumlarında veya damar sklerozlarında testis veya ovaryumun hisselilerine daha az miktarda kan düşecektir. Bu ise organların beslenmesinde ve fonksiyonlarında aksamalar yapacaktır. Diğer bir problem ise böbrek rek operasyonlarında damar çıkışlarının önem kazanmasıdır. Ligatüre edilmesi gereken bir renal veya diğer organ arterlerinin de A. testicularisi veya ovaricayı verebileceğini hatırdan çıkarmamak gerektir.

ÖZET

Bu yazımızda aorta abdominalisin normal dallarından ve bu dallara ait çıkış anomali ve varyasyonlarından kısaca bahsedildi. Sebeb ve neticeleri üzerinde duruldu. Literatürde A. testicularis'in tek taraflı olarak % 17 nisbetinde varyasyon gösterdiği ifade edilmekte ise biz kadavra çalışmalarında bu nisbetin çok aşağısında %0 17 bir neticeye varmış bulunmaktayız.

Zusammenfassung

Es ist, über Auftrittsanomalien und Variationen von den Asten der aorta abdominalis, kurz befasst. Über die Ursachen und die Komplikationen wurden sich beschäftigt.

Obwohl es bei den Arteria testicularis nach Literatur Angaben eine % 17 ische Variation gezeigt hat, haben wir bei den Leichen nur % 1 ische Befunde.

LİTERATÜR

- 1) Ulutaş I Anatomî Ders Kitabı: Dolaşım Sistemi, iç ifraz bezleri. 2. Baskı Ege Üniversitesi Matbaası 1959 S. 138
- 2) Sieglbauer F. Lehrbuch der normalen Anatomie des Menschen. Urban-Schwarzenberg Wien-İnsbruck. 1963 S. 442,525
- 3) Benninghoff. A. Lehrbuch der Anatomie des Menschen Band II. Urban-Schwarzenberg. München 1867 S. 510
- 4) Poisels und spangler H.P. Über aberante und akzessorische Nierenarterien bei Nieren in Typischerlage Anat. Anz Bd. 124, S. 244-259 (1969)
- 5) Frank H. Netter M.D. Digestiv sistem part II. of volum 3. S. 35.
- 7) Gray's Anatomî Davies D.V., Davies F. 34. Edition. Longmans, Green And. CO.LTD. 1962 P.851